



Excroissances pyramidales de la dossière des Chéloniens terrestres

L. SCHILLIGER

Clinique Vétérinaire - 26 route de Massy - 91380 Chilly Mazarin

De nombreuses tortues présentent, en captivité, un trouble assez étonnant de la conformation de leur carapace : au lieu d'être harmonieusement arrondie et lisse, leur dossière est surmontée d'excroissances pyramidales, localisées essentiellement en regard des écailles vertébrales et pleurales, leur conférant l'appellation de tortues "Toblerone" ou de tortues "à bosses" (photos 1 et 2). Cette affection, observée chez toutes les espèces de Tortues terrestres, sans aucune prédisposition de sexe, semble être liée à un manque d'humidité ambiante au cours des deux premières années de vie de l'animal.

La croissance des plaques de kératine de la carapace s'effectue normalement lentement, de manière concentrique et centrifuge, sur un plan horizontal (photo 3). Pendant les phases de moindre croissance (comme par exemple lors de l'hibernation), il se forme alors, environ une fois par an, une strie circulaire à la périphérie de l'écaille dont le nombre peut aider à estimer l'âge de l'animal. Chez les tortues souffrant d'excroissances pyramidales, cette croissance s'opère dans un plan vertical, ce qui confère à chaque écaille une forme de "toile de tente" (photos 4 à 8).

Plusieurs hypothèses ont été, tour à tour, avancées pour tenter d'expliquer ce phénomène :

- une **suralimentation** associée à un régime alimentaire trop riche en protéines animales et/ou végétales et en matières grasses (ex. : aliments pour chiens et chats) ;
- un **déséquilibre de la balance minérale de la ration** (excès de phosphore, carence en calcium) ;
- un **manque d'exposition à des rayonnements UVB** (provoquant une hypovitaminose D3, elle-même responsable d'un défaut d'assimilation intestinale du calcium alimentaire) ;
- l'**absence d'hibernation**.

Cependant, en dépit de tous les progrès accomplis en terrariophilie depuis ces trente dernières années en matière de nutrition (en veillant par exemple à fournir aux juvéniles des végétaux particulièrement riches en calcium et en fibres), d'éclairage (avec l'avènement des tubes et spots UVB disponibles en points de vente spécialisés) et de conditions de maintenance (de mieux en mieux adaptées aux besoins spécifiques requis par chaque espèce), de nombreux éleveurs ont encore aujourd'hui à déplorer cette pathologie en captivité. Même si tous ces paramètres ont probablement un certain rôle à jouer dans l'apparition de ces déformations, il est apparu de plus en plus probable qu'un autre facteur en soit responsable. L'amélioration de la qualité nutritionnelle de l'alimentation proposée ainsi que l'optimisation des conditions environnementales ont, certes, permis d'augmenter l'espérance de vie de bon



Photo 1 : *Astrochelys radiata*. Noter la présence d'excroissances pyramidales sur la dossière de la tortue de gauche.




Photo 2 : *Geochelone pardalis*. Excroissances pyramidales de la dossière.

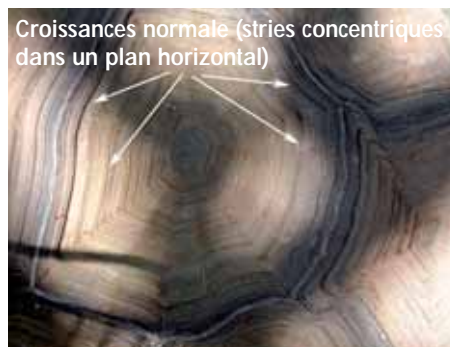

Photo 3 : Croissance normale des écailles de kératine chez une tortue sillonnée (*Geochelone sulcata*).



Photos 4 et 5 : Excroissances pyramidales chez *Testudo graeca*.



Photo 6 : Excroissances pyramidales chez *Testudo marginata*.

En pratique

• **Quelques conseils pratiques pour diminuer le risque d'apparition d'excroissances pyramidales chez les Tortues terrestres juvéniles en captivité :**

- **maintenir, jusqu'à l'âge de deux ans, les juvéniles sur un substrat humide (ex. : sphaigne) ou leur prévoir une "boîte humide" (contenant de la mousse végétale ou de la vermiculite détrempee) dans laquelle elles pourront se cacher et dormir**

- **fournir quotidiennement un éclairage riche en UVB (5 % minimum) à l'aide de tubes adaptés ou de lampes à vapeur de mercure. Une exposition aux rayons du soleil est idéale**

- **distribuer une alimentation végétarienne la plus diversifiée possible en privilégiant les végétaux particulièrement riches en calcium (ex. : endives, romaine, pissenlit, feuilles de mûrier, foin de luzerne,...)**

- **faire hiberner les jeunes tortues dans de bonnes conditions dès leur premier hiver**

nombre de tortues captives un peu partout à travers le monde, mais n'ont pas permis de diminuer la fréquence d'apparition de ces fameuses excroissances pyramidales de la dossière...

Une étude expérimentale a été menée pour tenter d'expliquer la pathogénie de cette affection. Partant du principe qu'après éclosion, les jeunes tortues passent l'essentiel de leur temps enfouies sous des feuilles mortes, dans de l'humus ou au fond de petits terriers humides (y compris les tortues de biotope désertique), deux lots de tortues nouveau-nées ont été créés : un lot dans lequel les jeunes tortues étaient élevées sur du papier journal totalement sec, et un lot dans lequel elles étaient maintenues sur du papier absorbant constamment humide. Les deux lots de tortues recevaient exactement la même ration alimentaire. L'auteur a alors constaté qu'au bout de quelques mois, les individus élevés au sec présentaient des excroissances pyramidales tandis que les autres avaient une dossière parfaitement lisse.

Une seconde étude a aboutie aux mêmes conclusions, en démontrant également que la teneur de la ration en protéines n'avait que très peu ou pas d'influence sur ce phénomène. Ces auteurs ont alors émis l'hypothèse qu'un défaut d'hygrométrie ambiante pouvait engendrer une déshydratation des cartilages de croissance qui s'ossifient anormalement et bloquent la croissance centrifuge normale des écailles.

Dans la nature, pendant la saison sèche, la nourriture est généralement peu abondante et, de ce fait, la croissance des tortues juvéniles est très ralentie (les cartilages de croissance n'ont alors pas de besoins élevés en eau). Par contre, pendant la saison des pluies, la nourriture est plus abondante et la croissance accélérée. L'hygrométrie ambiante qui règne alors pendant cette période permet aux cartilages de se développer correctement.

Cette affection irréversible de la carapace ne semble pas affecter l'état sanitaire ni la longévité des tortues atteintes, mais peut constituer une entrave aux accouplements lorsqu'un mâle ne peut se hisser correctement au-dessus de la dossière d'une femelle.



Photo 7 : Excroissances pyramidales chez *Geochelone platynota*.



Photo 8 : Excroissances pyramidales chez *Geochelone elegans*.

Lecture pratique

- Ackerman L (1998). Biology, husbandry and health care of reptiles, Vol. I-III, Neptune City: TFH Publications, Inc. 1068p.
- Bour R et coll (2002). Atlas de la terrariophilie. Vol II : Les tortues (Editions Animalia) 189p.
- Boyer TH, Boyer DM (1996). Section II : Biology. Turtles, tortoises and terrapins. In: Reptile medicine and surgery (Mader DR, Edr). WB Saunders, Philadelphia 61-78.
- Boyer TH (1996). Section V : Differential diagnosis by symptoms. Turtles, tortoises and terrapins. In: Reptile medicine and surgery (Mader DR, Edr). WB Saunders, Philadelphia 332-336.
- Donoghue S, Langenberg J (1996). Section III : Special topics. Nutrition. In: Reptile Medicine and Surgery (Mader DR, Edr) WB Saunders, Philadelphia: 148-174.
- Fife R (2005). Pyramiding in Tortoises. Reptiles magazine, Mission Viejo, vol. 13, 5: 38-42.
- Frye FL (1991). Biomedical and Surgical Aspects of Captive Reptile Husbandry, Vol. I-II, Second Ed. Melbourne FL, Krieger Publishing: 637p.
- Highfield AC (1996). Practical Encyclopedia of keeping and breeding tortoises and freshwater turtles, chap. VII, Dietary management & nutritional diseases: 87-108.
- Mc Arthur S et coll (2004). Medicine and Surgery of Tortoises and Turtles, Blackwell Publishing, Ames (Iowa), 579 p.
- Schilliger L (2000). *Revue Méd Vét* 151: 1107-1118.
- Schilliger L (2004). Guide pratique des maladies des reptiles en captivité. Editions Med'Com, Paris : sous presse.
- Wiesner CS, Iben C (2003). *J Anim Physiol Anim Nutr* 87: 66-74.